

Miloš Stojanović<sup>1</sup>, Miloš Žarković<sup>1</sup>, Jasmina Ćirić<sup>1</sup>,  
Biljana Nedeljković Beleslin<sup>1</sup>, Mirjana Stojković<sup>1</sup>,  
Slavica Savić<sup>1</sup>, Marija Miletić<sup>1</sup>, Tanja Nišić<sup>1</sup>

## MONITORING KRVNOG PRITISKA KOD OSOBE SA FEOHROMOCITOMOM

### *Prikaz Slučaja*

Bolesnica K.B. od 2005. godine ima skokove krvnog pritiska sa pojavom straha, mrežaste senke pred očima, bledilom lica i vrtoglavicama. Monitoring krvnog pritiska nalazi povišene vrednosti sistolnog i dijastolnog krvnog pritiska tokom dana i noći, skokove krvnog pritiska za vreme sna, ortostatsku hipotenziju, veće vrednosti sistolnog i dijastolnog krvnog pritiska tokom noći u odnosu na vrednosti tokom dana. CT nalazi ekspanzivnu promenu desne nadbubrežne žlezde dijametra 3.8 x 2.5cm, jasno ograničenu od okoline, koja se intezivno prebojava nakon i.v. datog kontrasta. Funkcionalno testiranje nadbubrega u našem Institutu (p.b:66058/06) je ukazalo na Pheochromocytom. Objektivni nalaz osim varikoziteta leve potkolenice je bio u granici normale. TT 59.5 kg, TV 158 cm, OS=74cm, OK=93cm, BMI 23.8 kg/m<sup>2</sup>. EKG: sin. ritam, 88/min, normogram, bez promena ST segmenta i T talasa. Nakon preoperativne pripreme Dibenzyran-om i Propranolol-om bolesnica je operisana 20.03.2006. godine, kada je načinjena desna adrenalektomija a definitivni PH nalaz: Pheochromocytoma. Genetskim testiranjem nađena je retka mutacija u VHL-u. Svi nalazi tokom postoperativnog funkcionalnog testiranja u našem Institutu (p.b. 68388/07) su bili u granici normale. Monitoring krvnog pritiska postoperativno nalazi normalne vrednosti sistolnog i dijastolnog krvnog pritiska tokom dana i tokom noći. Kontrolni CT abdomena u septembru 2008. godine nalazi kalcifikate u kapsuli jetre a ostali nalaz je bio uredan. U oktobru 2008. godine odstranjene su tri promene sa grlića materice. PH: Cervicitis chornica, non specifica, ovulae Nabothi. Otac je imao hipertenziju i CVI.

<sup>1</sup> Miloš Stojanović, Klinika za endokrinologiju, dijabetes i bolesti metabolizma KCS.

## ***Diskusija***

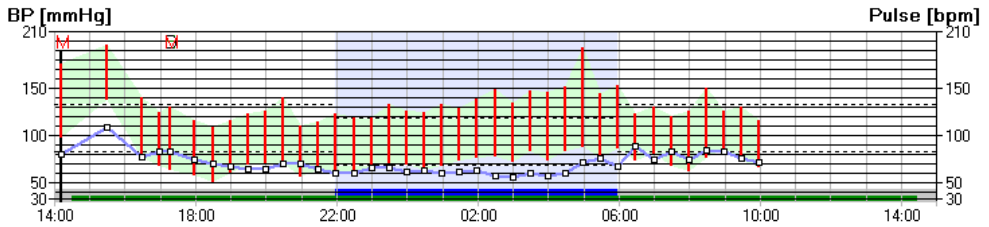
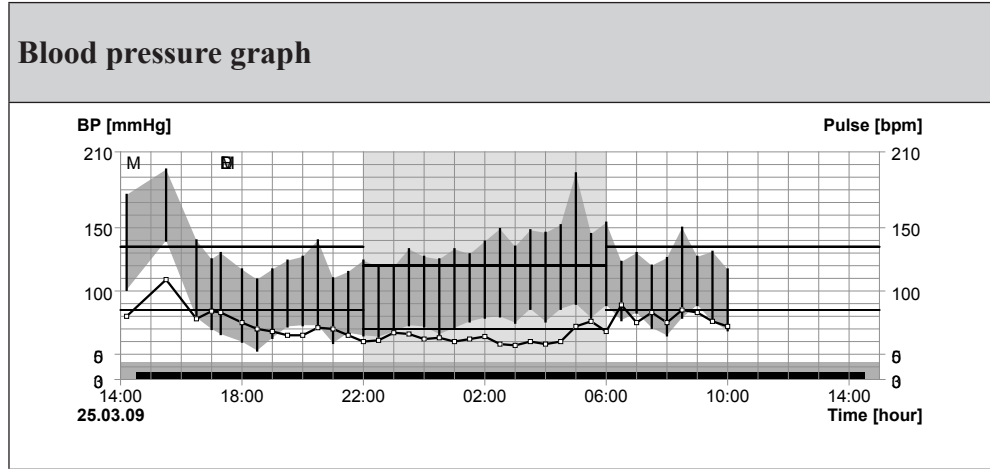
Kod osoba sa normalnim krvnim pritiskom i većine osoba sa primarnom hipertenzijom očuvan je dnevni ritam krvnog pritiska. Mnoge studije nalaze izmenjen ritam krvnog pritiska kod osoba sa autonomnom disfunkcijom, dijabetesom, Shy-Drager sindromom, Cushing sindromom, aldosteronizmom, feohromocitomom.

Povećan krvni pritisak se javlja u 80 – 90 % osoba sa feohromocitomom (1). Povećane vrednosti kateholamina utiču na dnevne i noćne vrednosti krvnog pritiska, povećavaju varijabilnost krvnog pritiska a 10-20% osoba imaju ortostatsku hipotenziju (2). Adrenalin stimulacijom beta receptora dovodi do povećanja sistolnog krvnog pritiska i tahikardije. Noradrenalin stimulacijom alfa receptora dovodi do vazokonstrikcije i povećanja dijastolnog krvnog pritiska (3).

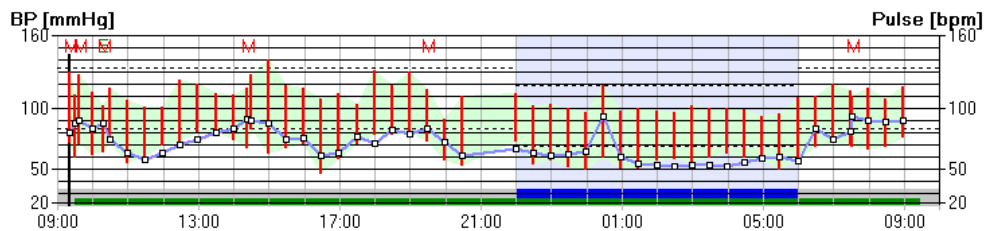
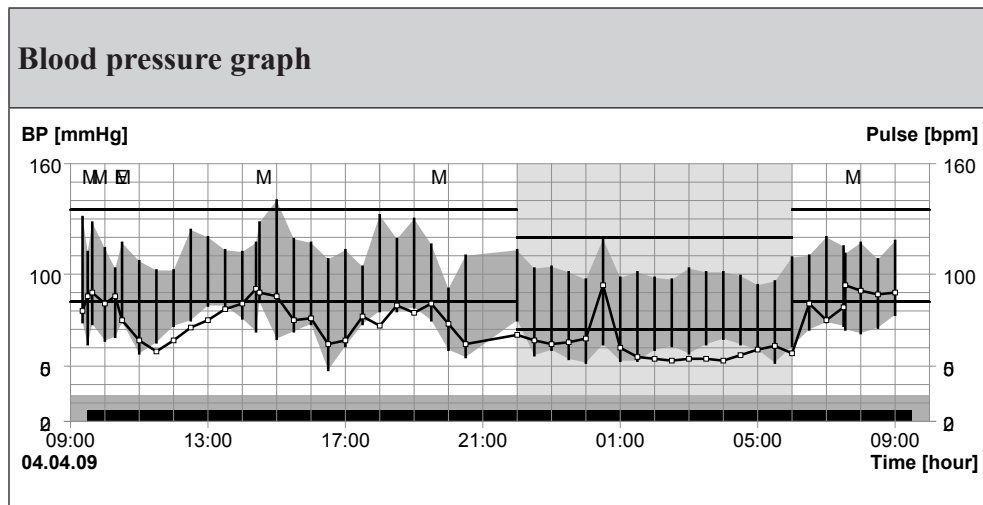
Littler je kontinuiranim intravenskim merenjem krvnog pritiska kod tri osobe sa feohromocitomom našao izmenjen dnevni ritam krvnog pritiska(4). Kod prve osobe napadi tahikardije su bili praćeni niskim krvnim pritiskom a kod druge osobe napadi straha su bili praćeni visokim krvnim pritiskom. Mali je broj objavljenih osoba sa feohromocitomom kod kojih je urađen monitoring krvnog pritiska. Veći broj objavljenih studija nalazi izostanak nižih vrednosti krvnog pritiska tokom noći u odnosu na dnevne (5-9). Manji broj studija kontraverzno nalazi niže vrednosti krvnog pritiska tokom noći u odnosu na dnevne (10-11). Zelenika u prvoj studiji nalazi u više od polovine osoba sa feohromocitomom povišene vrednosti krvnog pritiska tokom noći u odnosu na dnevne vrednosti krvnog pritiska a u drugoj studiji osobe sa feohromocitomom i hipertenzijom su pokazale manji pad krvnog pritiska tokom noći u odnosu na dnevne vrednosti u odnosu na normotenzivne osobe sa feohromocitomom (12-13). U drugoj studiji osobe sa primarnim aldosteronizmom su imale više očuvan diurnarni ritam krvnog pritiska u odnosu na osobe sa feohromocitomom.

Povećana varijabilnost krvnog pritiska je marker za povećani kardiovaskularni rizik (14). Varijabilnost krvnog pritiska izražena standardnom devijacijom kod osoba sa feohromocitomom je bila značajno viša u odnosu na osobe sa primarnom hipertenzijom (15). Takođe je nađen manji pad krvnog pritiska kod osoba sa feohromocitomom u odnosu na osobe sa primarnom hipertenzijom. Posle operativnog lečenja osoba sa feohromocitomom dnevni ritam i varijabilnost krvnog pritiska su bile slične osobama sa primarnom hipertenzijom. Na morbiditet i mortalitet osoba sa feohromocitomom utiče i povećana varijabilnost krvnog pritiska pored hipertenzije, aritmije i poremećene glikoregulacije.

*Monitoring krvnog pritiska pre operacije feohromocitoma*



*Monitoring krvnog pritiska posle operacije feohromocitoma*



## Literatura

1. KAPLAN, N.M. 2002. Pheochromocytoma (with a preface about incidental adrenal masses). *In Kaplan's Clinical Hypertension*. N.M. Kaplan, Ed.: 434–454. Lipincott Williams & Wilkins. Philadelphia.
2. STREETEN, D.H.P. & G.H. ANDERSON, JR. 1996. Mechanisms of orthostatic hypotension and tachycardia in patients with pheochromocytoma. *Am. J. Hypertens.* **9**: 760–769.
3. ITO, Y., Y. FUJIMOTO & T. OBARA 1992. The role of epinephrine, norepinephrine, and dopamine in blood pressure disturbances in patients with pheochromocytoma. *World J. Surg.* **16**: 759–764.
4. LITTLER, W.A. & A.J. HONOUR. 1974. Direct arterial pressure, heart rate, and electrocardiogram in unrestricted patients before and removal of pheochromocytoma. *Q. J. Med.* **63**: 441–449.
5. DABROWSKA, B., T. FELTYNOWSKI, B. WOCIAL, *et al.* 1990. Effect of removal of pheochromocytoma on diurnal variability of blood pressure, heart rhythm and excretion of catecholamines. *J. Hum. Hypertens.* **4**: 397–399.
6. PADFIELD, P.L., S.G. JYOTHINAGARAM, I.M. MCGINLEY & D.M. WATSON. 1991. Reversal of the relationship between heart rate and blood pressure in pheochromocytoma: a non-invasive diagnostic approach? *J. Hum. Hypertens.* **5**: 501–504.
7. SPIEKER, C., M. BARENBRÖCK, K.H. RAHN & W. ZIDEK. 1993. Circadian blood pressure variations in endocrine disorders. *Blood Press.* **2**: 35–39.
8. MIDDEKE, M. & J. SCHRADER. 1994. Nocturnal blood pressure in normotensive subjects and those with white coat, primary and secondary hypertension. *Br. Med. J.* **308**: 630–632.
9. MEISEL, S.R., V. MOR-AVI, T. ROSENTHAL & S. AKSELROD. 1994. Spectral analysis of the systolic blood pressure signal in secondary hypertension: a method for the identification of pheochromocytoma. *J. Hypertens.* **12**: 269–275.
10. VAN EPS, R.G.S., A.H. VAN DEN MEIRACKER, F. BOOMSMA, *et al.* 1994. Diurnal variation of blood pressure in patients with catecholamine-producing tumors. *Am. J. Hypertens.* **7**: 492–497.
11. IMAI, Y., K. ABE, Y. MIURA, *et al.* 1988. Hypertensive episodes and circadian fluctuations of blood pressure in patients with pheochromocytoma: studies by long-term blood pressure monitoring based on a volume-oscillometric method. *J. Hypertens.* **6**: 9–15.
12. ZELINKA, T., B. ŠTRAUCH, L. PECEN & J. WIDIMSKÝ JR. 2004. Diurnal blood pressure variation in pheochromocytoma, primary aldosteronism and Cushing's syndrome. *J. Hum. Hypertens.* **18**: 107–111.
13. ZELINKA, T., J. WIDIMSKÝ & J. WEISSEROVÁ. 2001. Diminished circadian blood pressure rhythm in patients with asymptomatic normotensive pheochromocytoma. *Physiol. Res.* **50**: 631–634.

14. KIKUYA, M., T. HOZAWA, T. OHKUBO, *et al.* 2000. Prognostic significance of blood pressure and heart rate variabilities. The Ohasama study. *Hypertension* **36**: 901–906.
15. ZELINKA, T., B. ŠTRAUCH, O. PETRÁK, *et al.* 2005. Increased blood pressure variability in pheochromocytoma compared to essential hypertension patients. *J. Hypertens.* **23**: 2033–2039.