
Milan Jovanović^{1,2}, Ivan Paunović^{1,2}, Vera Zdravković^{2,3}, Matija Buzejić¹, Božidar Odalović^{1,4}, Goran Zorić¹, Nikola Slijepčević^{1,2}, Katarina Taušanović^{1,2}, Branislav Rovčanin^{1,2}, Duška Vučen¹, Boban Stepanović¹, Jovan Ilić¹, Milan Parezanović¹, Danilo Bulatović¹, Vladan Živaljević^{1,2}

PRIKAZ PRVE LAPAROSKOPSKE ADRENALEKTOMIJE ZBOG FEOHROMOCITOMA U PEDIJATRIJSKOJ POPULACIJI U REPUBLICI SRBIJI

Apstrakt: Feohromocitom je tumor porekla medule nadbubrežne žlezde koji se karakteriše povišenim lučenjem kateholamina. Incidenca javljanja feohromocitoma je od 3 do 8 slučajeva na milion stanovnika, od čega se oko 10 do 20% dijagnostikovanih feohromocitoma javlja u pedijatrijskoj populaciji, sa većom učestalošću kod dečaka u odnosu na devojčice. Kod 1,7% pedijatrijske populacije sa hipertenzijom uzrok hipertenzije je feohromocitom. Zbog glavobolja i verifikovane hipertenzije na dvadesetčetvoročasovnom holter monitoringu krvnog pritiska, pacijentkinji starosti 13 godina učinjen je ultrazvuk, a potom scintigrafija i magnetna rezonanca abdomena na kojima je opisana ovalna promena iznad desnog bubrega promera oko 4,5 cm suspektna na feohromocitom. Funkcionalnim ispitivanjem u uzorku dvadesetčetvoročasovnog urina dokazane su povišene vrednosti noradrenalina čak 45 puta veće od referentnih, kao i povišene vrednosti dopamina. Nakon adekvatne pripreme fenoksibenzaminom i bisoprololom u trajanju od dve nedelje, učinjena je desna laparoskopska adrenalektomija u Univerzitetскоj dečijoj klinici u Tiršovoj, što ujedno predstavlja i prvu operaciju ovog tipa u pedijatrijskoj populaciji. Intraoperativno, maksimalna vrednost tenzije bila je 180/120 mmHg. Patohistološkim nalazom potvrđen je feohromocitom. Iako je redak uzrok hipertenzije u pedijatrijskoj populaciji, mlade pacijente sa de novo otkrivenom hipertenzijom treba ispitati u pravcu mogućeg feohromocitoma. Laparoskopska adrenalektomija, kako kroz lateralni

¹ Milan Jovanović, Centar za endokrinu hirurgiju, Univerzitetски klinički centar Srbije

² Medicinski fakultet Univerziteta u Beogradu

³ Univerzitetска dečija klinika Tiršova, Beograd

⁴ Medicinski fakultet Univerziteta u Prištini sa sedištem u Kosovskoj Mitrovici

transabdominalni tako i kroz posteriorni retroperitoneoskopski pristup, predstavlja zlatni standard za lečenje feohromocitoma i u adultnoj i u pedijatrijskoj populaciji.

Abstract: Pheochromocytoma is a tumor that arises from adrenal medulla and it is characterized by increased secretion of catecholamines. The incidence of pheochromocytoma is 3 to 8 cases per million inhabitants, of which about 10 to 20% of diagnosed pheochromocytomas occurs in the pediatric population, with a higher frequency in boys. In 1.7% of the pediatric population with hypertension, the cause of hypertension is pheochromocytoma. Due to headaches and verified hypertension on twenty-four-hour holter blood pressure monitoring, the 13-year-old female patient underwent ultrasound, followed by scintigraphy and magnetic resonance imaging of the abdomen, which described an oval change above the right kidney about 4.5 cm in diameter suspected of pheochromocytoma. Twenty-four-hour urine catecholamines showed elevated noradrenaline values as much as 45 times higher than the reference range, as well as elevated dopamine values. After adequate preparation with phenoxybenzamine and bisoprolol for two weeks, a right laparoscopic adrenalectomy was performed at the University Children's Clinic in Tirsova, which is also the first operation of this type in the pediatric population. Intraoperatively, the maximum value of tension was 180/120 mmHg. Pathohistological findings confirmed pheochromocytoma. Although a rare cause of hypertension in the pediatric population, young patients with newly diagnosed hypertension should be examined for possible pheochromocytoma. Laparoscopic adrenalectomy through both the lateral transabdominal and posterior retroperitoneoscopic approach is the gold standard for the treatment of pheochromocytomas in both the adult and pediatric populations.

Uvod

Feohromocitom je redak neuroendokrini tumor porekla medule nadbubrežne žlezde koji se manifestuje povišenim lučenjem kateholamina (adrenalina, noradrenalina i/ili dopamina) (1, 2). Godišnja incidencija javljanja je 2–9 na 1.000.000 stanovnika (2). Klinički znaci i simptomi feohromocitoma obuhvataju stanja do kojih dovodi kateholaminski ekscres, prvenstveno hipertenzija (80,7%), glavobolja (60,4%), palpitanije (59,3%), dijaforeza (52,4%), a u manjoj meri i umor, gubitak u kilaži, crvenilo kože, abdominalni bol i povišene vrednosti glikemije. Zbog nespecifičnosti simptomatologije, klinička dijagnoza je otežana s obzirom na širok spektar diferencijalne dijagnoze (ekstraadrenalni paragangliomi, anksiozna stanja, esencijalna hipertenzija, hipertireoza, karcinoidni sindrom i drugih), zbog čega se o feohromocitomu govori kao o „Velikom imitatoru”.

Ukoliko se posumnja na feohromocitom dijagnoza se potvrđuje kombinacijom laboratorijskih analiza (određivanje kateholamina i metanefrina u 24h urinu) i vizuelizacije dijagnostike (ehosonografija, multislajсна kompjuterska tomografija (MSCT), magnetna rezonanca (MRI)), među kojom značajnu ulogu ima i scintigrafija sa I^{123} -MIBG kao radiofarmakom izbora, gde se kod feohromocitoma očekuje njegova pojačana akumulacija u regiji nadbubrega (2). 10–20% feohromocitoma se dijagnostikuje u dečijem uzrastu, a smatra se da se kod 1,7% dece sa hipertenzijom radi o feohromocitomu kao uzroku. Prosečan uzrast pacijenata sa dijagnozom feohromocitoma je 11–13 godina, uz predominaciju muškog pola, prema nekim autorima čak i u odnosu 2:1 (1, 2). Klinička slika i dijagnostički metod se ne razlikuju značajno od adultne populacije, sa posebnim osvrtom na genetski skrining i isključivanje sindromskih stanja u sklopu kojih se feohromocitom javlja (Von Hippel-Lindau (VHL) sindrom, Multipla endokrina neoplazija (MEN) 2A i 2B sindrom i neurofibromatoza tip 1 (NF1)) (1).

U ovom radu predstavljamo prvi slučaj elektivne laparoskopske operacije kod pacijenta sa klinički manifestnim feohromocitomom u dečijem uzrastu u Univerzitetškoj dečijoj klinici Tiršova.

Prikaz slučaja

Pacijentkinja uzrasta 12 + 10/12 godina, TV – 166 cm, TM – 55,8 kg hospitalizovana je radi ispitivanja eritematoznog raša na obrazima i povremenih glavobolja. Unazad 2 godine je na terapiji Sioforom zbog povišenih vrednosti glikemije našte. U toku hospitalizacije uočeno je da je glavobolja praćena skokom tenzije, zbog čega je indikovana holter monitoring krvnog pritiska. Na dvadesetčetvoročasovnom holter monitoringu 96% izmerenih tenzija u budnom stanju više od 135/85 mmHg. Potom je učinjen ultrazvuk abdomena, na kome je uočena ovalna promena promera 4,5x4,8 cm na gornjem polu desnog bubrega, zbog čega je učinjena i magnetna rezonanca (MRI). Na MRI (Slika 1) opisana je hiperintezna promena promera 4,5 cm na gornjem polu desnog bubrega. Zbog kliničkih znakova, kao i vizuelizovane promene na nadbubregu učinjena je scintigrafija celog tela, a zatim je određen i hormonski status nadbubrežnih žlezda. Na scintigrafiji je prikazano pojačano nakupljanje radiofarmaka u predelu desnog nadbubrega (Slika 2). Kortizol i ACTH su bili u referentnim vrednostima. U 24-časovnom urinu uočene su povišene vrednosti noradrenalina u 2 merenja i dopamina u jednom uzorku (Tabela 1). Na osnovu navedenih analiza postavljena je dijagnoza feohromocitoma, zbog čega je indikovano operativno lečenje uz adekvatnu preoperativnu pripremu fenoksibenzaminom i bisoprololom. Nakon dvonedeljne pripreme fenoksibenzaminom sprovedeno je operativno lečenje u Univerzitetškoj dečijoj klinici u Tiršovoj. Sprovedena je desna laparoskopska adrenalektomija lateralnim transperitonealnim pristupom. Intraoperativno, maksimalna vrednost tenzije bila je

180/120 mmHg. Za intraoperativnu kontrolu tenzije korišćen je natrijum-nitroprusid. Postoperativni tok je prošao uredno, četvrtog postoperativnog dana pacijentkinja je otpuštena iz bolnice. Patohistološkim nalazom potvrđen je feohromocitom. Tenzija na kontroli mesec dana nakon operativnog lečenja iznosila je 105/60 mmHg. Uzete su analize za genetsko ispitivanje – u radu.

Diskusija

Prve uspešne operacije kod pacijenata sa feohromocitomom izveli su Ru (Cesar Roux, 1857–1934), u Švajcarskoj, i Čarls Mejo (Charles Horace Mayo, 1865–1939), u SAD, 1926. godine (3). Laparoscopska adrenalektomija (LA) je godinama unazad zlatni standard u operativnom lečenju feohromocitoma još od 1992. godine, kada je objavljen rad Mišela Ganjea (Michael Gagner), u kome su prezentovane prve tri uspešne laparoscopske adrenalektomije, korišćenjem laparoscopskog lateralnog transperitonealnog pristupa (LTA – lateral transperitoneal approach) (4). Pored navedenog, laparoscopska adrenalektomija može se izvesti i kroz prednji transperitonealni i retroperitonealni pristup (5).

U Centru za endokrinu hirurgiju Kliničkog centra Srbije LTA se koristi kao rutinska procedura od 2012. godine. Laparoscopska adrenalektomija je posebno indikovana za funkcionalne tumore manjih dimenzija, kao i afunkcionalne tumore, za koje je sa velikim stepenom sigurnosti isključena maligna alteracija (5, 6). LTA nije bez nedostataka. Apsolutne kontraindikacije predstavljaju tumor dimenzija iznad 15 cm, lokalna invazija tumora, suspektni adrenokortikalni karcinom (ACC) i metastatski feohromocitom, dok među relativne kontraindikacije spadaju povišen kardiopulmonalni rizik i perzistentna koagulopatija (7–9). Intraoperativno održavanje hemodinamske stabilnosti u toku operativnog lečenja feohromocitoma predstavlja poseban izazov, te je poređenje hemodinamske stabilnosti tokom laparoscopske i otvorene hirurgije predmet brojnih istraživanja, sa rezultatima koji ukazuju na nepostojanje statistički značajne razlike u incidenciji i stepenu hemodinamske nestabilnosti, dužine operacije i gubitka krvi za ova dva pristupa (9–14). Kim i saradnici (15) su došli do zaključka da je procenat pacijenata sa intraoperativnom hipertenzivnom krizom manji kod LTA u odnosu na otvoreni pristup ($0,6 \pm 0,5\%$ tokom LTA i $1,67 \pm 1,1\%$ tokom otvorenog pristupa, $p = 0,0146$). Ova studija je takođe pokazala da je postoperativno započinjanje oralnog unosa brže kod pacijenata koji su operisani laparoscopski ($1,1 \pm 0,3$ dana) u odnosu na otvoren pristup ($2,6 \pm 1,3$ dana, $p = 0,0037$). Takođe, postoji statistički značajna razlika u dužini postoperativnog boravka (LTA $5,6 \pm 2$ dana, u odnosu na otvoreni pristup $12,4 \pm 3,5$ dana, $p = 0,0001$). Uz to, manja je upotreba analgetika nakon laparoscopske u odnosu na otvorenu operaciju. Mikoli i sar. ukazuju na značajno smanjenje dužine postoperativne hospitalizacije kod laparoscopski operisanih pacijenata ($4,1 \pm 2,3$ dana) u odnosu na otvoreni pristup ($7,2 \pm 2,6$ dana, $p < 0,02$) (16).

Slične podatke objavljuju i Zeh i saradnici, koji ističu visoko statistički značajno skraćanje dužine hospitalizacije kod laparoskopski operisanih pacijenata (6 dana) u odnosu na otvoren pristup (15 dana) – u radu navedeno sa 5 na 1 dan? (17) Mikoli i sar. ukazuju na nešto duže trajanje laparoskopskih intervencija (182 ± 115 minuta) nego otvorenog pristupa (142 ± 29 minuta, $p < 0,02$) (16). Čeh i sar. navode da dužina trajanja laparoskopske operacije ne zavisi od toga da li je pacijent prethodno imao simptome – 182 minuta (90–305 min), ili je tumor otkriven slučajno – 193 minuta (130–340 min) (18). Prosečan gubitak krvi tokom laparoskopskih operacija varira od 342mL – Mikoli i sar. (16), do 130mL – Jeneček i sar. (19). Slične rezultate su našle i ostale studije koje su se bavile upoređivanjem laparoskopske i otvorene hirurgije.

Rezultati dobijeni iz našeg prezentovanog slučaja odgovaraju rezultatima istraživanja drugih autora u pogledu da je kod pacijenta oralni unos hrane i tečnosti započet drugog postoperativnog dana, a da je adekvatna kontrola bola postignuta uz minimalnu dozu analgetika, i da je pacijent otpušten trećeg postoperativnog dana. Međutim, kada se posmatra volumen izgubljene krvi, procenat prevođenja u otvoreni pristup, postoperativni boravak i postoperativni nivo hemoglobina, kao i javljanje perioperativnih komplikacija, veličine tumora i ASA skor, ne postoje značajne razlike između feohromocitoma i drugih adrenalnih tumora koji su operisani laparoskopskim pristupom (20–22).

Glavni intraoperativni izazov u toku operacije feohromocitoma je, nezavisno od hirurškog pristupa (LTA ili otvoreni), identifikovanje adrenalne vene. Kod otvorenog pristupa presecanje vene je izvodljivo nakon intraoperativne mobilizacije tumora, što se u ranijim istraživanjima pokazalo zaslužnim za nastanak hipertenzivne krize (23). Upravo sa tom idejom su Fernandez-Kruz i saradnici (24) pre 20 godina ukazali da laparoskopski pristup feohromocitomu smanjuje intraoperativno oslobađanje kateholamina u statistički značajno manjoj meri u odnosu na otvoreni pristup, što, sledstveno, umanjuje rizik za razvoj hipertenzivne krize, time što se tokom operacije minimalno manipuliše tumorom, što su istakla i druga istraživanja koja su se ovom tematikom bavila (10, 25). Iako, po pravilu, laparoskopski pristup poboljšava vizualizaciju adrenalne vene, iz našeg iskustva ovo zna biti veoma otežano zbog okolnog masnog tkiva. Laparoskopsku adrenalectomiju klinički verifikovanog feohromocitoma trebalo bi da izvode iskusni endokrini hirurzi, s obzirom na to da se, prema literaturi, konverzija u otvorenu hirurgiju javlja u približno 2% slučajeva, a konverziju može uraditi samo hirurški koji je iskusen i u otvorenoj adrenalectomiji (7). Glavni razlozi za konverziju su, najpre, nekontrolisano krvarenje, adhezije, gojaznost, ali i povreda okolnih organa, hernije, uvećana jetra ili nedostatak iskustva hirurga (7–9, 26, 27). Šen i saradnici su pokazali da gojaznost (BMI preko 24 kg/m²) i veličina tumora (≥ 5 cm) kod feohromocitoma predstavljaju prediktivni faktor za konverziju (26).

Slučaj koji prezentujemo prema nalazima ove studije bio je u visokom riziku za konverziju, a jedan od razloga što do toga nije došlo jeste što je u Centru za endokrinu

hirurgiju pre prezentovanog slučaja izvedeno preko 100 LTA, kako za feohromocitom tako i za druge funkcionalne i afunkcionalne adrenalne tumore. Iz našeg iskustva, baš kao i iz podataka iz navedene literature, LTA je povezana sa redim komplikacijama u odnosu na otvoreni pristup (npr. respiratorne i infekcije rane, manja incidencija povrede organa) (26–28). Iz svega priloženog se može sa sigurnošću istaći da je laparoskopska adrenalectomija kod operacije feohromocitoma sigurna i efikasna hirurška procedura, za čiji su dobar ishod neophodne tačna i precizna vizuelizaciona dijagnostika, kao i preoperativno i intraoperativno postupanje iskusnog hirurga, a uz dobru koordinaciju sa anesteziološkim timom.

Zaključak

U prethodnim decenijama korišćenje minimalno invazivnih tehnika radikalno je promenilo hirurški pristup nadbubrežnoj žlezdi. Objavljivani radovi i naučna literatura ukazuju na prednosti laparoskopskih zahvata, u odnosu na otvoreni hirurški pristup u pogledu bezbednosti, efikasnosti i komplikacija, te predstavlja zlatni standard u lečenju svih tumora nadbubrežne žlezde. Uz preoperativnu pripremu fenoksibenzaminom i bisoprololom u trajanju od dve nedelje, praćene adekvatnom hidracijom, laparoskopska operacija feohromocitoma je sigurna i efikasna u lečenju feohromocitoma kako u adultnom tako i u pedijatrijskom uzrastu.

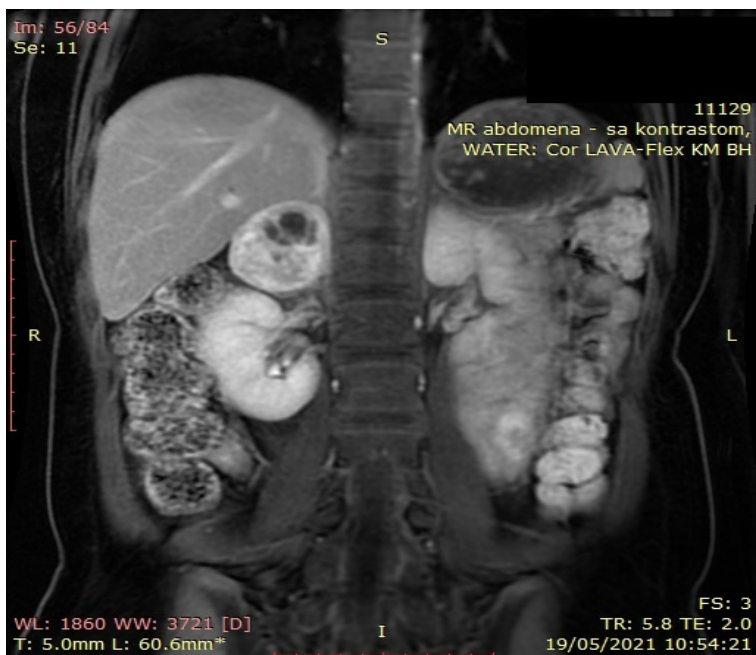
Literatura

1. Waguespack SG, Rich T, Grubbs E, Ying AK, Perrier ND, Ayala-Ramirez M, Jimenez C. *J Clin Endocrinol Metab*, May 2010, 95(5): 2023–2037.
2. Farrugia FA, Charalampopoulos A. Pheochromocytoma. *Endocr Regul*. 2019 Jul 1; 53(3): 191–212.
3. Mayo CH. Paroxysmal hypertension with tumor of the retroperitoneal nerve. *JAMA*. 1927; 89: 1047.
4. Gagner M, Lacroix A, Bolte E. Laparoscopic adrenalectomy in Cushing's syndrome and pheochromocytoma. *N Engl J Med*, 1992; 327(14), 1033.
5. Al-Zahrani HM. Laparoscopic adrenalectomy: An update. *Arab J Urol*, 2012; 10(1): 56–65.
6. Eisenhofer G, Pacak K, Maher ER, Young WF, de Krijger RR. Pheochromocytoma. *Clin Chem*. 2013; 59: 466–472.
7. Rodríguez-Hermosa JI, Roig-García J, Font-Pascual JA, Sala MR, Muro PO, Badla BP et al. Evolution of laparoscopic adrenal surgery in a general surgery department. *Cir Esp*. 2008; 83: 205–10.
8. Assalia A, Gagner M. Laparoscopic adrenalectomy. *Br J Surg*. 2004; 91: 1259–74.

9. Gumbs AA, Gagner M. Laparoscopic adrenalectomy. *Best Pract Res Clin Endocrinol Metab.* 2006; 20: 483–99.
10. Inabnet, William B, Bernard D, Chapuis Y. Comparison of the hemodynamic parameters of open and laparoscopic adrenalectomy for pheochromocytoma. *World J Surg.* 2000; 24(5): 574–8.
11. Sprung J, O'Hara JF, Gill IS, Abdelmalak B, Sarnaik A, Bravo EL. Anesthetic aspects of laparoscopic and open adrenalectomy for pheochromocytoma. *Urology.* 2000; 55(3): 339–43.
12. Mobius E, Nies C, Ruthmund M. Surgical treatment of pheochromocytomas: laparoscopic or conventional? *Surg Endosc.* 1999; 13: 35–9.
13. Tiberio GA, Baiocchi GL, Arru L, Rosei CA, De Ponti S, Matheis A, et al. Prospective randomized comparison of laparoscopic versus open adrenalectomy for sporadic pheochromocytoma. *Surg Endosc.* 2008; 22(6): 1435–9.
14. Agarwal G, Sadacharan D, Aggarwal V, Chand G, Mishra A, Agarwal A. Surgical management of organ-contained unilateral pheochromocytoma: comparative outcomes of laparoscopic and conventional open surgical procedures in a large single-institution series. *Langenbecks Arch Surg.* 2012; 397(7): 1109–16.
15. Kim HH, Gee HK, Gyung TS. Laparoscopic adrenalectomy for pheochromocytoma: comparison with conventional open adrenalectomy. *J Endourol.* 2004; 18(3): 251–5.
16. Miccoli P, Bendinelli C, Materazzi G, et al.: Traditional versus laparoscopic surgery in the treatment of pheochromocytoma: a preliminary study. *J Laparoendosc Adv Surg Tech A* 1997, 7: 167–171.
17. Zeh HJ 3rd, Udelsman R: One hundred laparoscopic adrenalectomies: a single surgeon's experience. *Ann Surg Oncol* 2003, 10: 1012–1017.
18. Cheah WK, Clark OH, Horn JK, et al. Laparoscopic adrenalectomy for pheochromocytomas. *World J Surg* 2002, 26: 1048–1051.
19. Janetschek G, Altarac S, Finkenstedt G, et al.: Technique and results of laparoscopic adrenalectomy. *Eur Urol* 1996, 30: 475–479.
20. Tanaka M, Tokuda N, Koga H, Kimoto Y, Naito S. Laparoscopic adrenalectomy for pheochromocytoma: comparison with open adrenalectomy and comparison of laparoscopic surgery for pheochromocytoma versus other adrenal tumors. *J Endourol.* 2000; 14(5), 427–31.
21. Mellon MJ, Sundaram CP. Laparoscopic adrenalectomy for pheochromocytoma versus other surgical indications. *JSLs.* 2008; 12(4): 380–4.
22. Nguyen PH, Keller JE, Novitsky YW, Heniford BT, Kercher KW. Laparoscopic approach to adrenalectomy: review of perioperative outcomes in a single center. *Am Surg.* 2011; 77(5): 592–6.
23. Edwin B, Kazaryan AM, Mala T, Pfeffer PF, Tønnessen TI, Fosse E. Laparoscopic and open surgery for pheochromocytoma. *BMC Surg.* 2001; 1(1): 2.
24. Fernández-Cruz L, Taurá P, Sáenz A, Benarroch G, Sabater L. Laparoscopic approach to pheochromocytoma: hemodynamic changes and catecholamine secretion. *World J Surg.* 1996; 20(7): 762–8.

25. Giovanni R, Mercantini P, Amodio P, Buniva P, D'Angelo F, Petrocca S et al. Ten years of laparoscopic adrenalectomy: lesson learned from 104 procedures. *Am Surg*, 2005; 71(4): 321–5.
26. Shen ZJ, Chen SW, Wang S, Jin XD, Chen J, Zhu Y et al. Predictive factors for open conversion of laparoscopic adrenalectomy: a 13-year review of 456 cases. *J Endourol*. 2007; 21: 1333–8.
27. Gaujoux S, Bonnet S, Leconte M, Zohar S, Bertherat J, Bertagna X et al. Risk factors for conversion and complications after unilateral laparoscopic adrenalectomy. *Br J Surg*. 2011; 98(10): 1392–9.
28. Brunt LM. The positive impact of laparoscopic adrenalectomy on complications of adrenal surgery. *Surg Endosc*. 2002; 16(2): 252–7.

Slika 1. MRI prikaz hiperintenzne promene na gornjem polu desnog bubrega



Slika 2. Scintigrafski prikaz pojačanog nakupljanja radiofarmaka u desnom nadbubregu

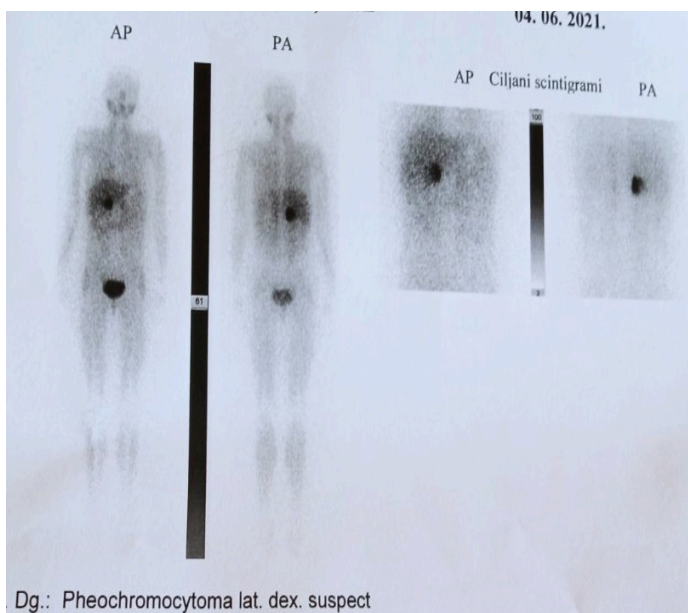


Tabela 1. Vrednosti kateholamina u 24-časovnom uzorku urina

	I uzorak	II uzorak	Referentna vrednost
Adrenalin	58,2	9,5	180
Noradrenalin	26632,1	4943,4	570
Dopamin	6891,9	1430,5	3240
Normetanefrin	3,1	3,26	3,6